

**Rapport d'examen et de traitement, 21/11/2024**

**Vétérinaire** Sophie LANNIEL  
**Patient** Pour le cheval KORNELLA DE RIVERLAND, femelle, selle français, 4 an(s)  
**Propriétaire** SCEA RIVERLAND  
SY1564Z  
Anamnèse  
Examen

Modèles d'observations*Orthopédique***Incidences demandées/effectuées**

Pied antérieur gauche (LM, DPPD60°) : Pas d'image indicatrice de pathologie majeure , quelques fossettes synoviales sur le bord distal OSD *grade 0*

Pied antérieur droit (LM, DPPD60°) : Pas d'image indicatrice de pathologie majeure *grade 0*

Boulet antérieur gauche (LM, DP,) : Pas d'image indicatrice de pathologie majeure *grade 0*

Boulet antérieur droit (LM, DP,) : Pas d'image indicatrice de pathologie majeure *grade 0*

Boulet postérieur gauche (LM, DPL,) : Pas d'image indicatrice de pathologie majeure *grade 0*

Boulet postérieur droit (LM, DPL,) : Pas d'image indicatrice de pathologie majeure, petit nodule très latéral *grade 1*

Jarret gauche (LM, DPL,) : Pas d'image indicatrice de pathologie majeure *grade 0*

Jarret droit (LM, DPL, DLPMO, DMPLO) : Pas d'image indicatrice de pathologie majeure *grade 0*

Grasset gauche (LM, PID) : Pas d'image indicatrice de pathologie majeure *grade 0*

Grasset droit (LM, PID) : Pas d'image indicatrice de pathologie majeure *grade 0*

Epineuses dorsales (LM) : Pas d'image indicatrice de pathologie majeure, discret rapprochement de processus épineux en région thoracique *grade 1*

**Gradation et gravité des images radiographiques**

*Grade 0* : Image normale ou variante, ne présentant jamais de signes cliniques associés.

*Grade 1* : Image suspecte transitionnelle, intermédiaire entre normale et anormale, anomalies dont les conséquences cliniques sont mal connues.

*Grade 2* : Image anormale d'expression clinique incertaine.

*Grade 3* : Image anormale d'expression clinique probable.

*Grade 4* : Image anormale d'expression clinique certaine.

Classification établie par le Pr Denoix en fonction des données bibliographiques les plus

fréquemment rencontrées et admises par de nombreux vétérinaires.

La réception de ce compte rendu vaut pour acceptation des moyens utilisés.

N : Normal, RAS : Rien à Signaler, NE : Non Effectué, ND : Non Demandé,


G : Gauche, D : Droite, A : Antérieur, P : Postérieur

Examen  
radiographique

Voir les pièces jointes

---

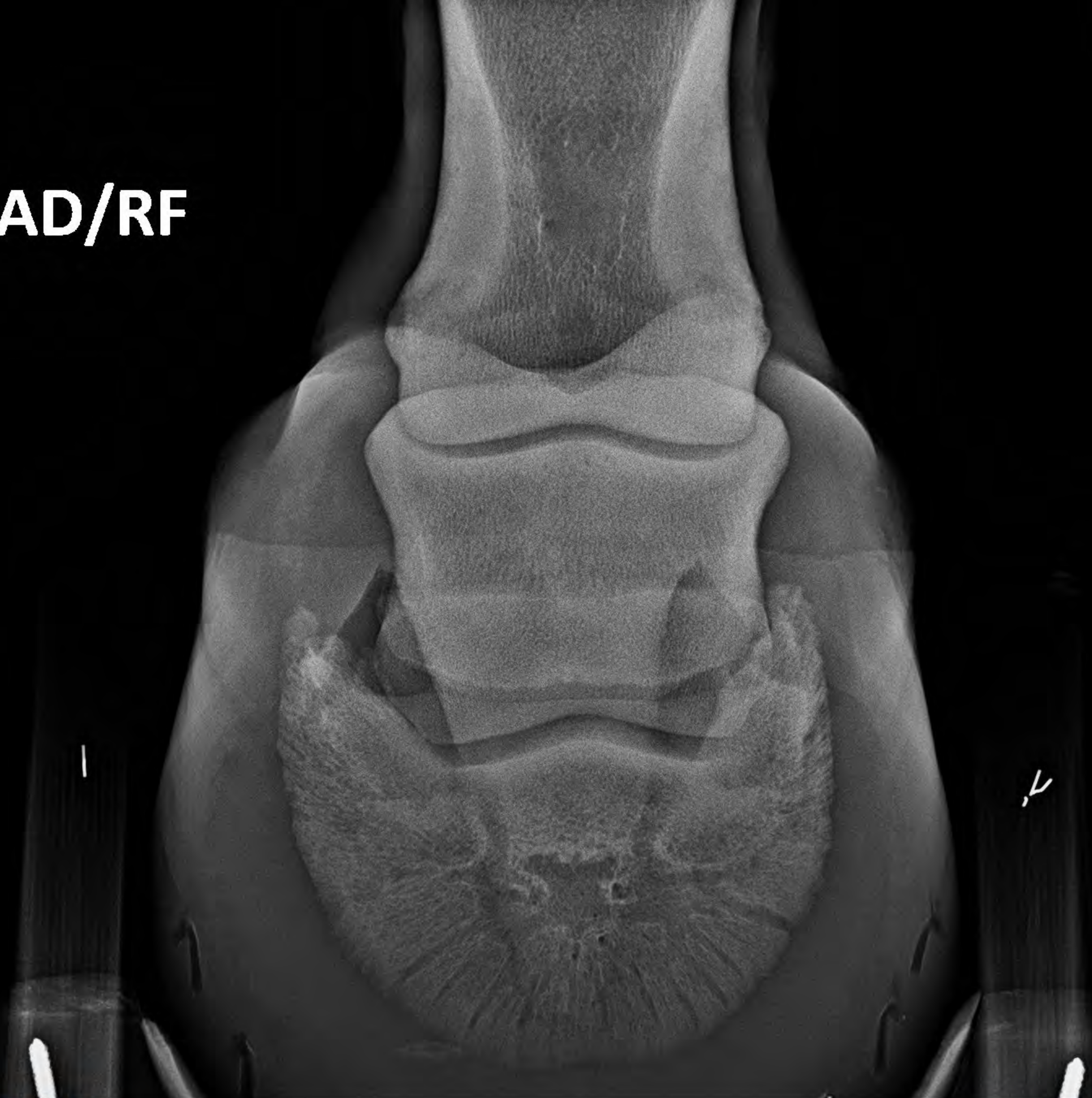Sophie LANNIEL  
Docteur vétérinaire  
N° d'ordre : 21309



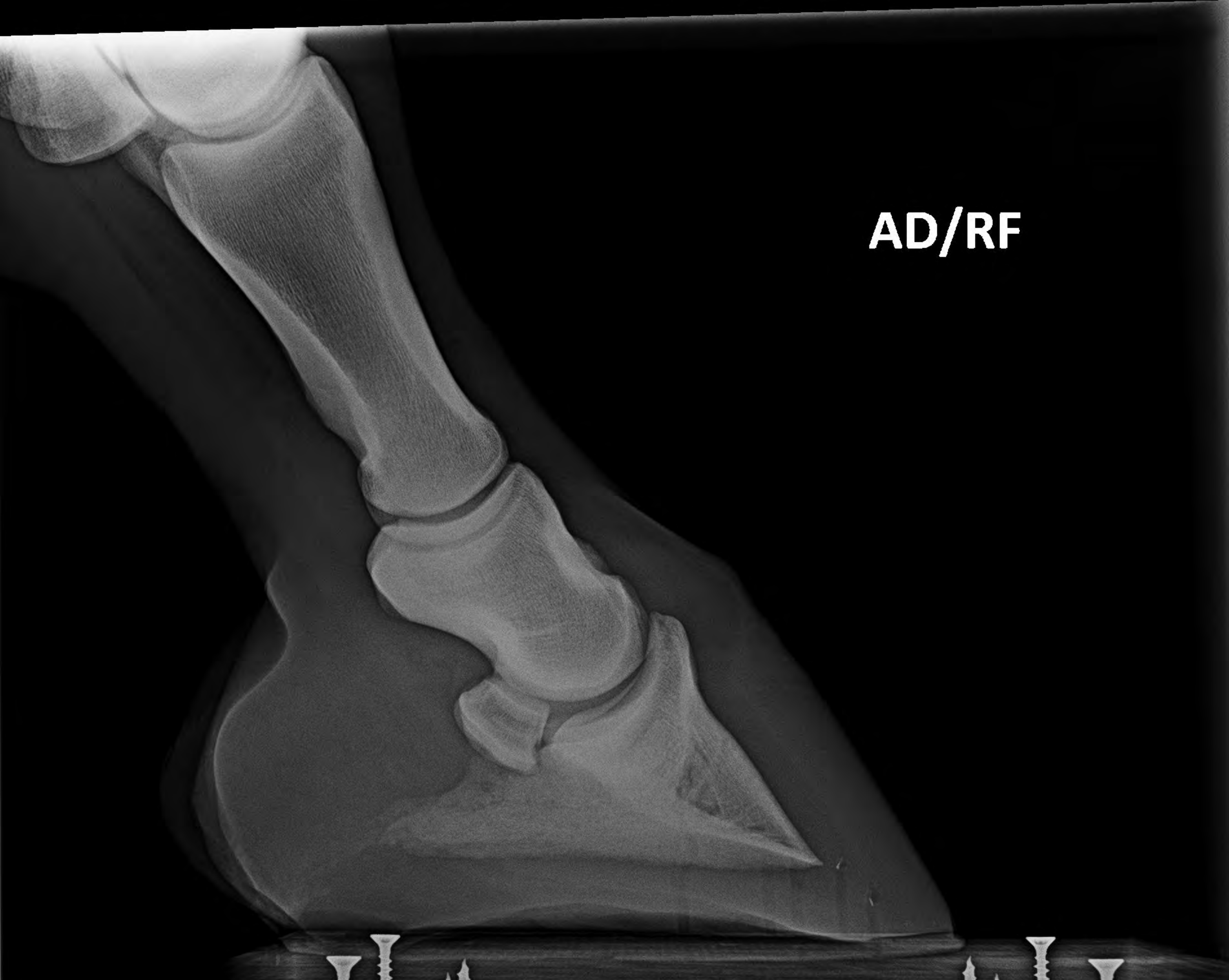AG/LF



**AD/RF**



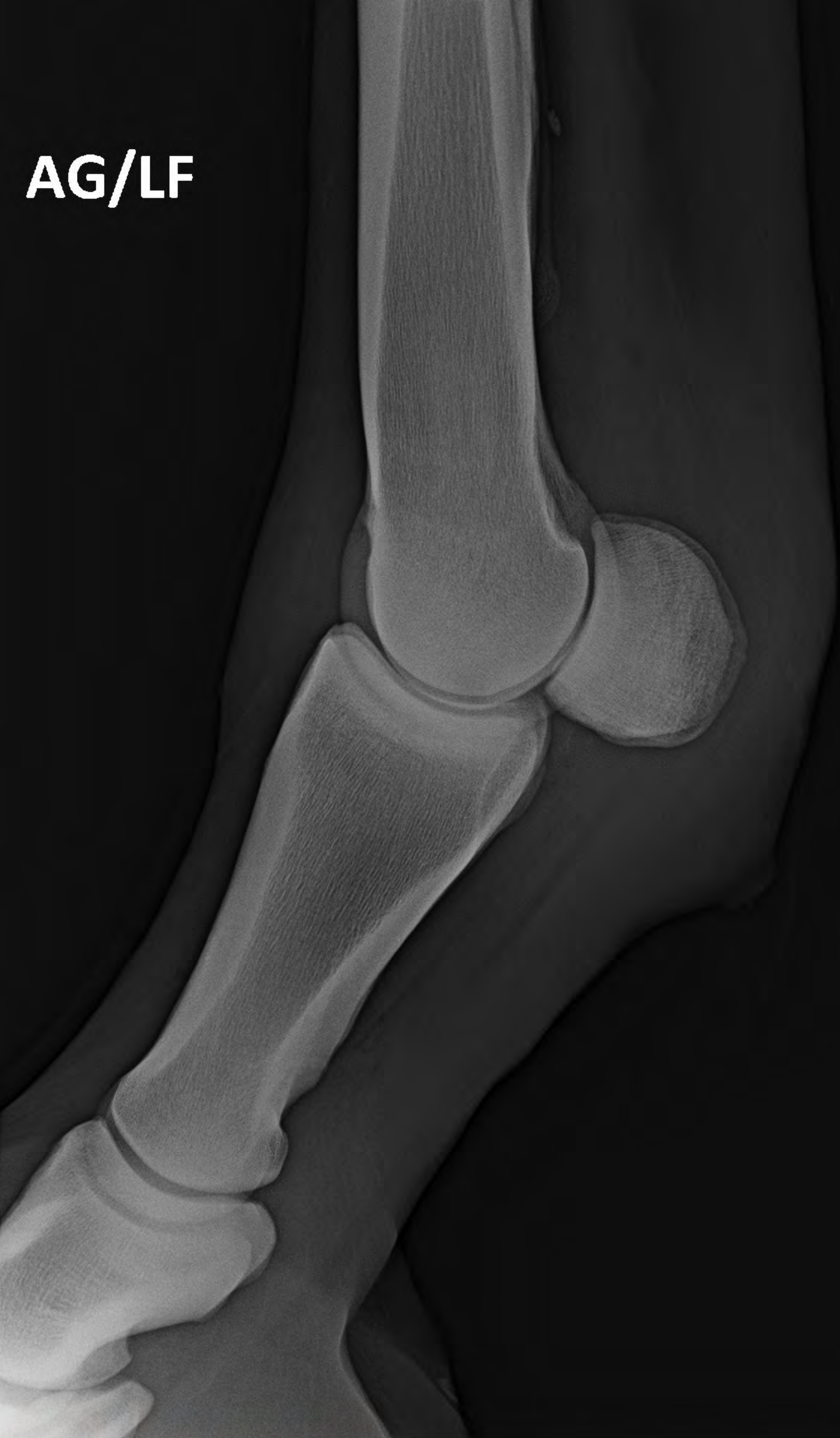



AD/RF



**AG/LF**

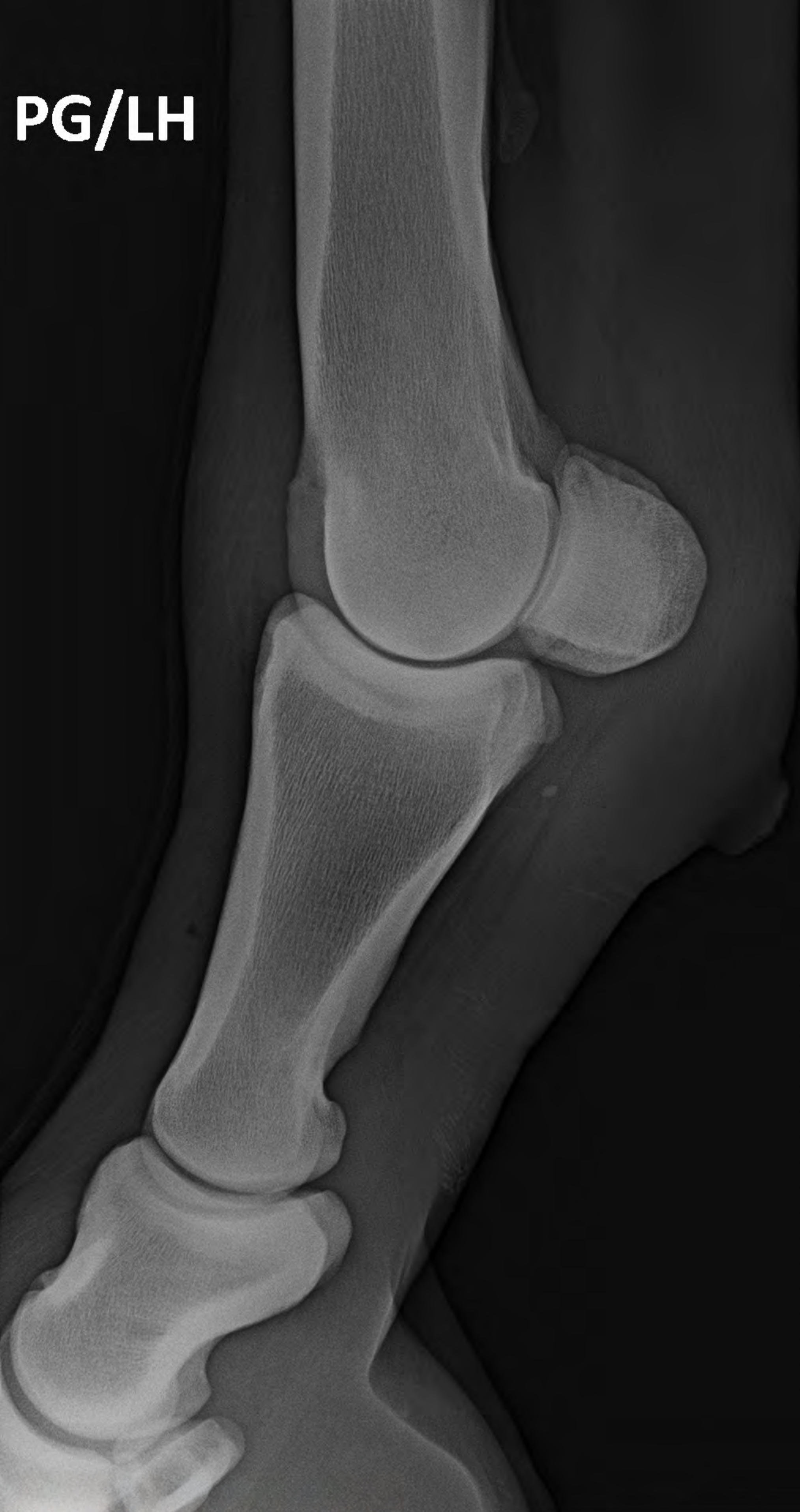



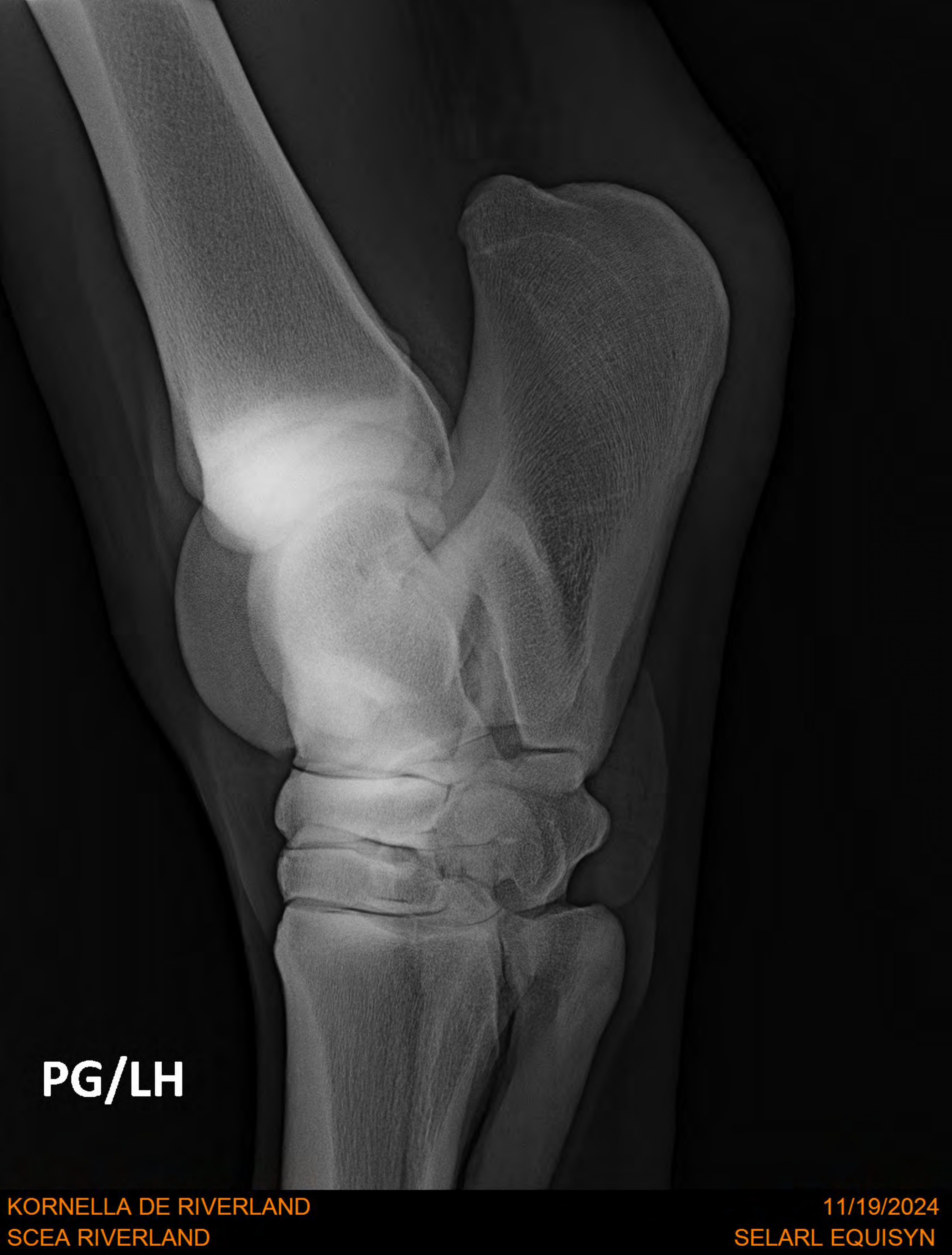
AG/LF



PG/LH

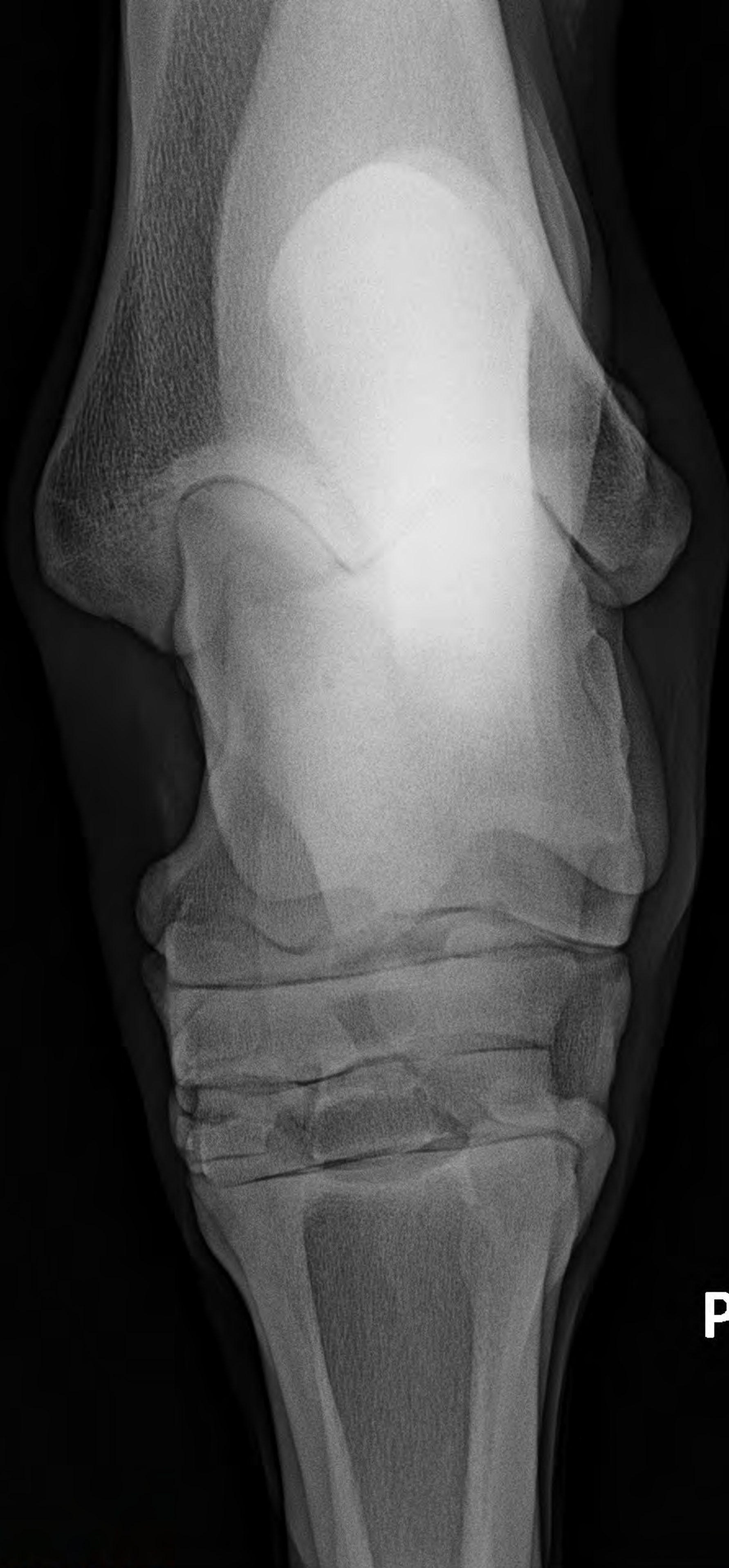





**PG/LH**

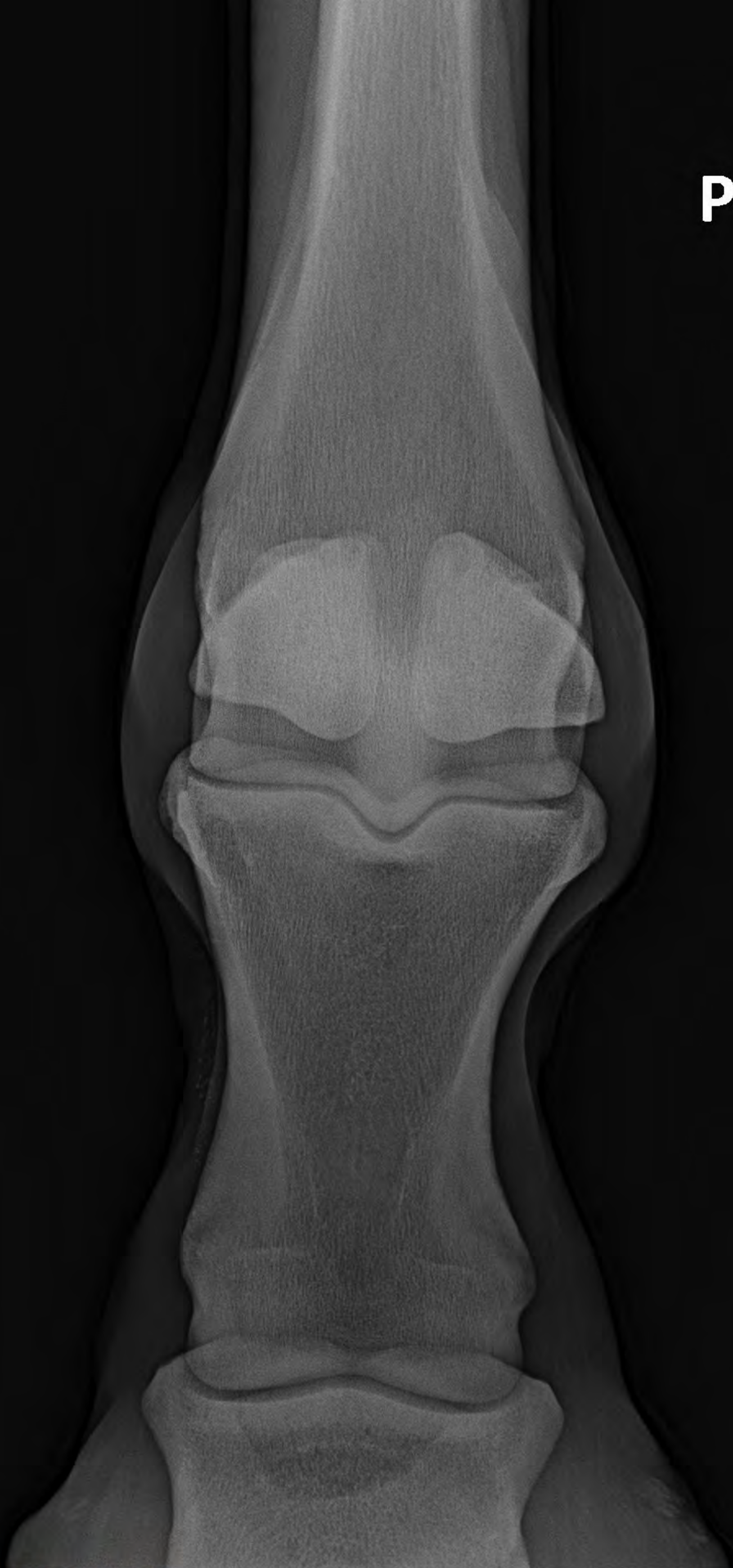



**PG/LH**



PG/LH







**PG/LH**



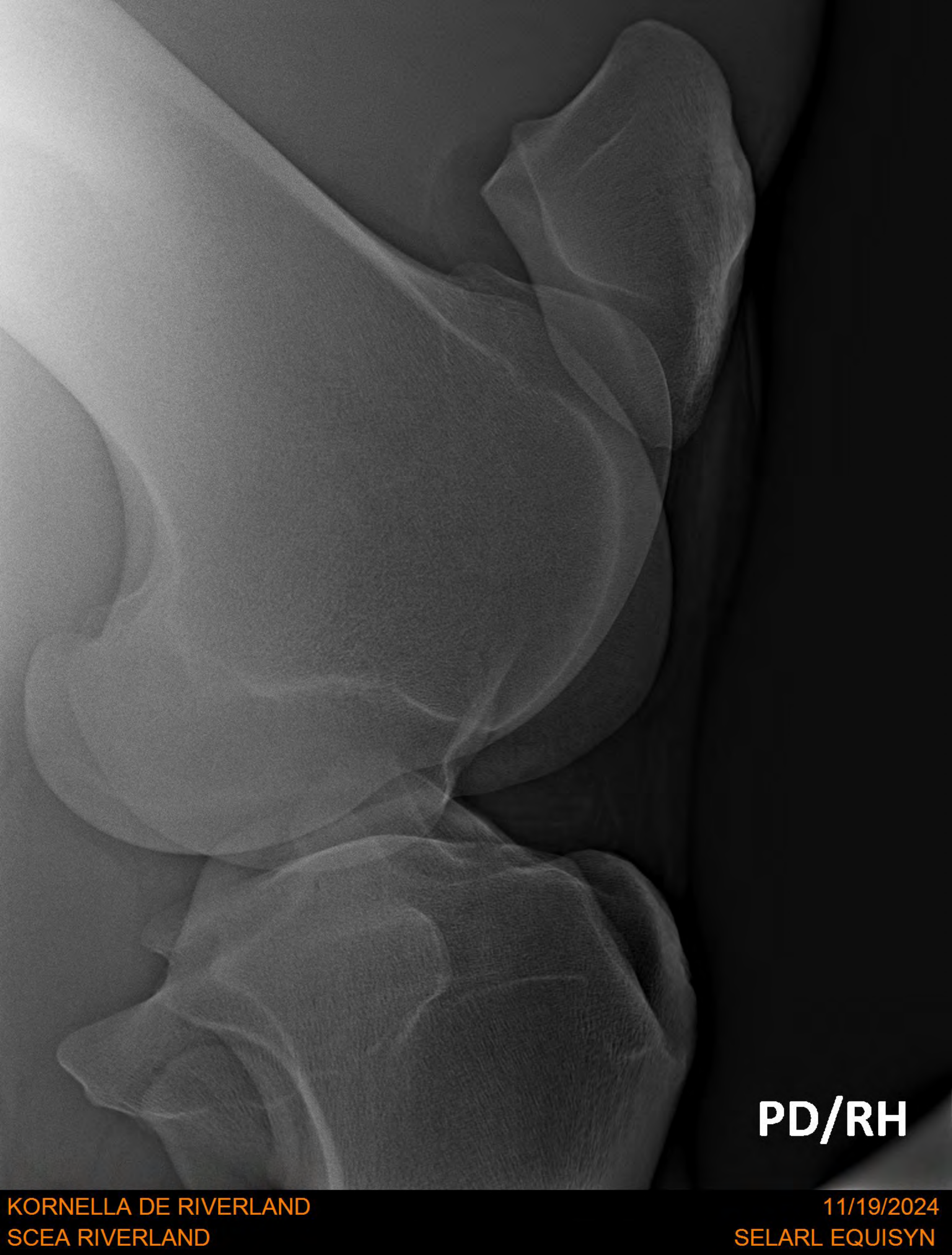**PG/LH**





**PD/RH**



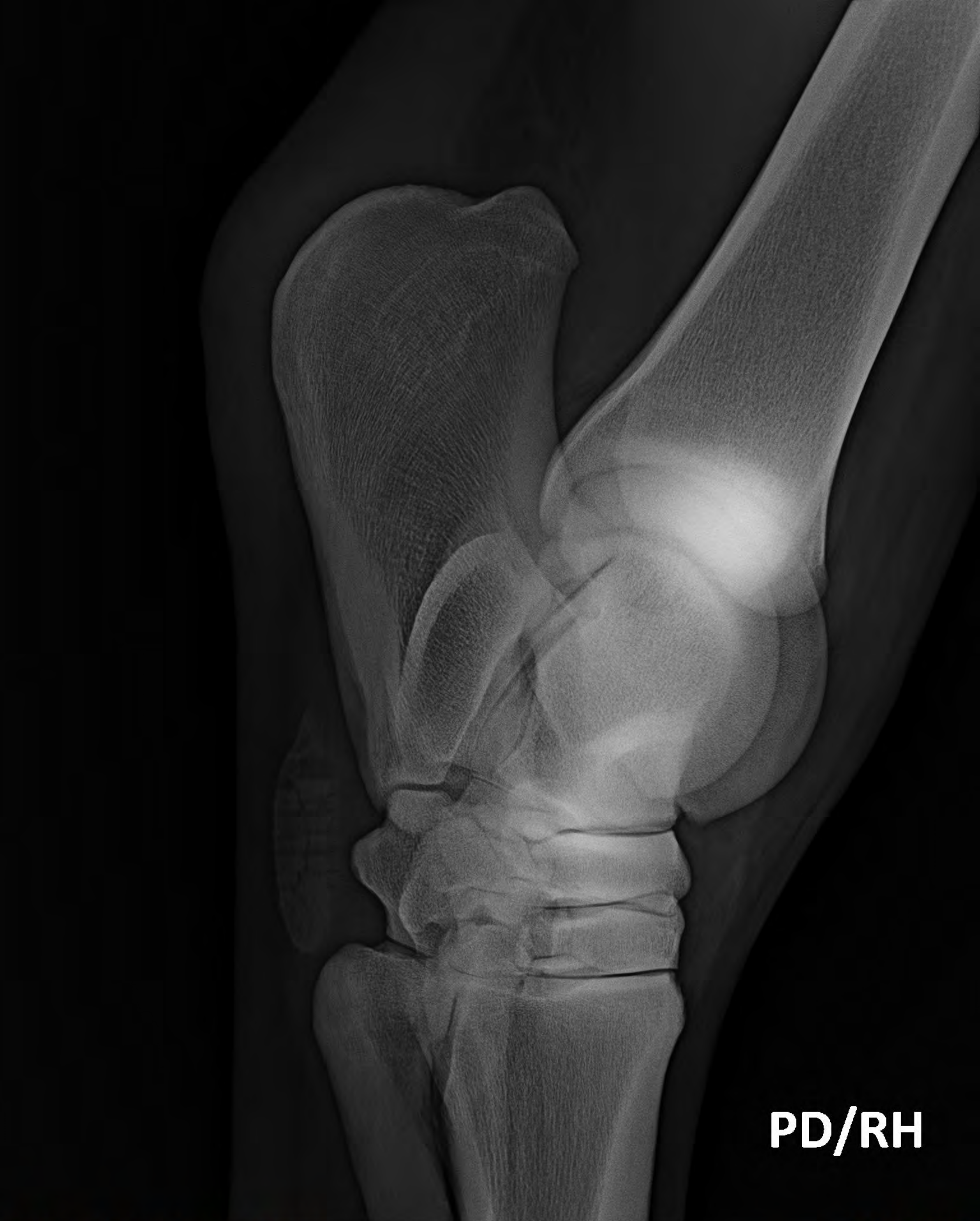

**PD/RH**



PD/RH

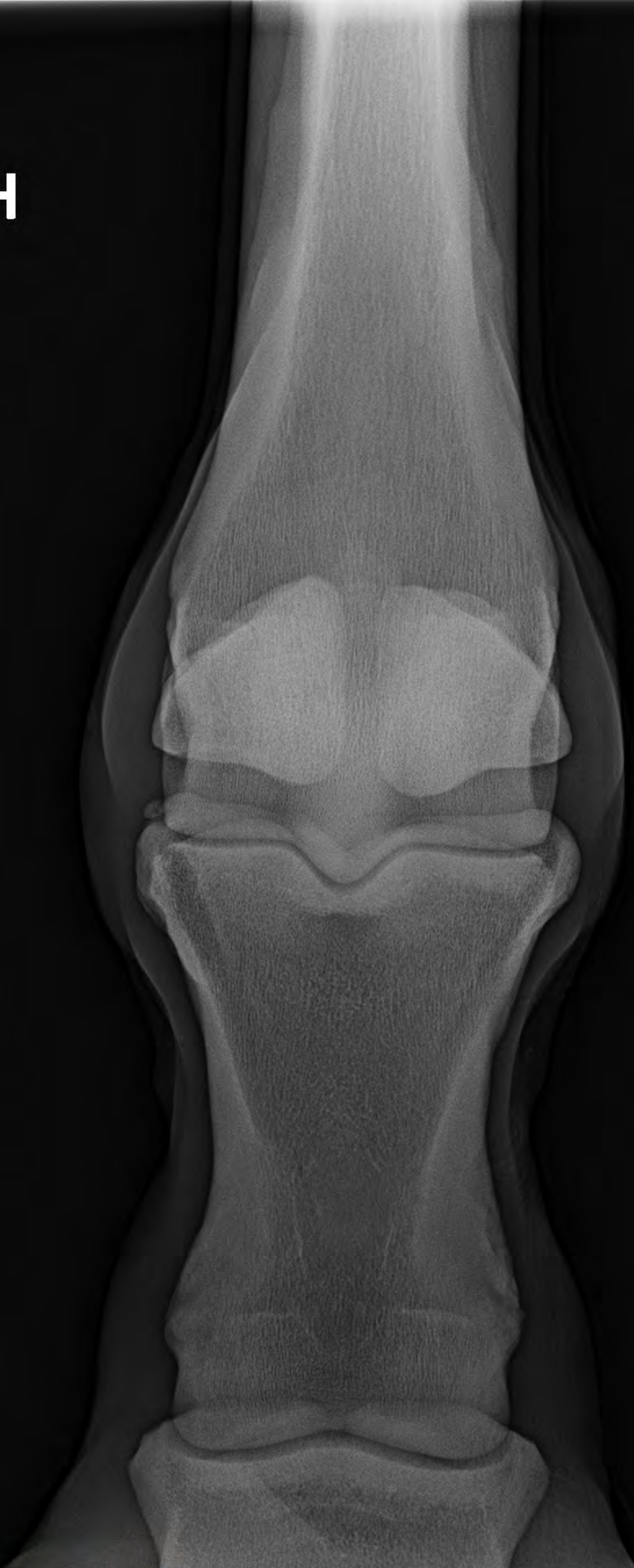



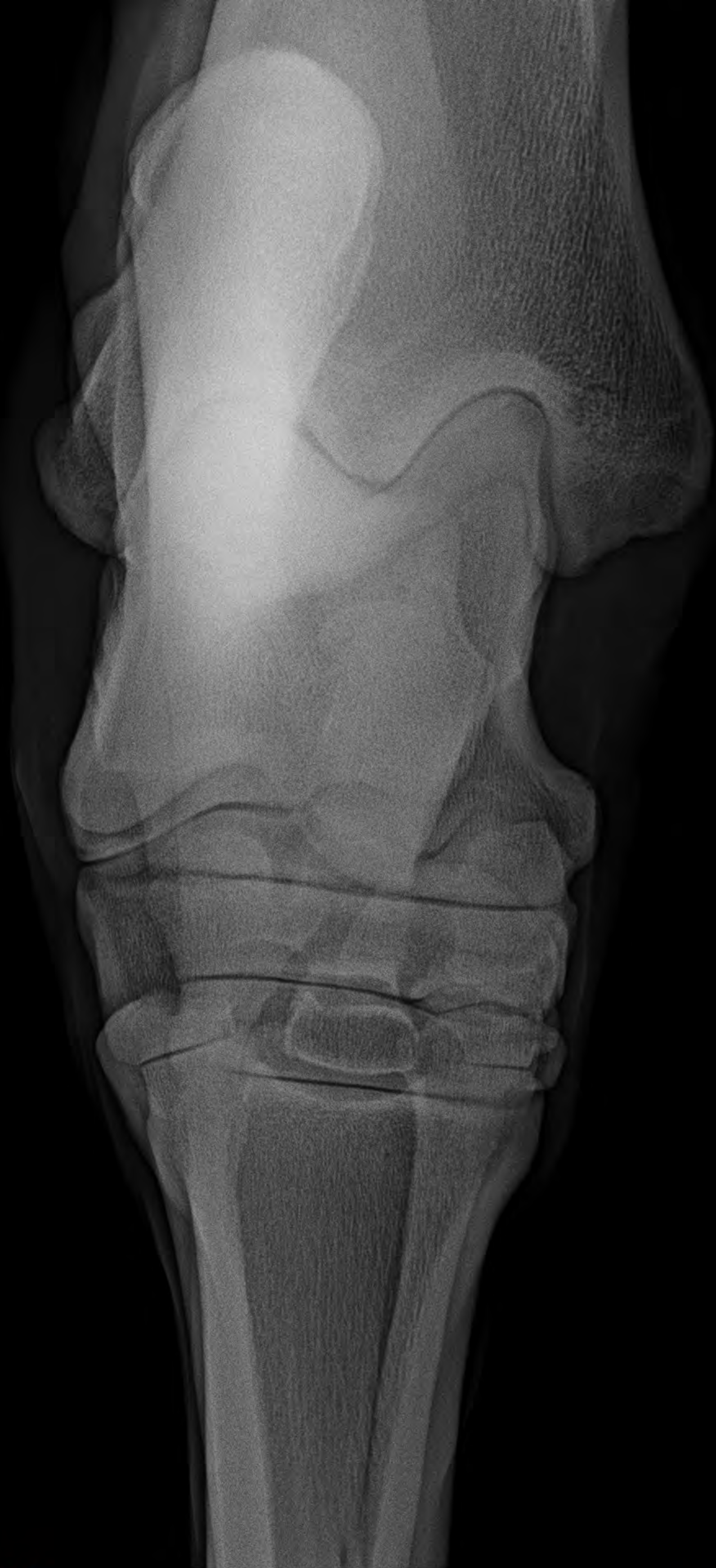**PD/RH**



PD/RH



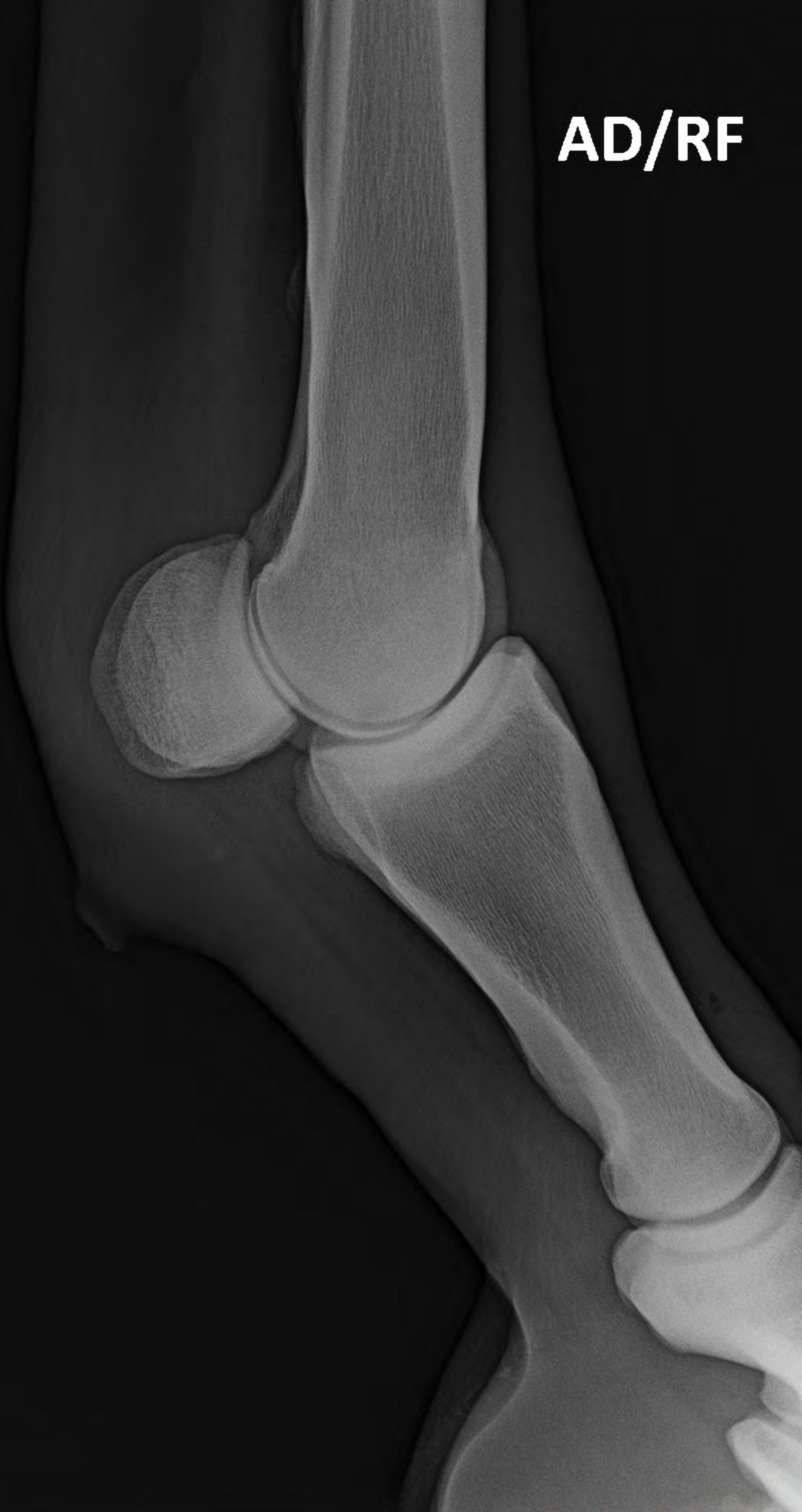



**PD/RH**



**AD/RF**





**AD/RF**

