

**Rapport d'examen et de traitement, 21/11/2024**

**Vétérinaire** Sophie LANNIEL  
**Patient** Pour le cheval LA BELLE DE RIVERLAND, femelle, selle francais, 3 an(s)  
**Propriétaire** SCEA RIVERLAND  
SY1564Z  
Anamnèse  
Examen

Modèles d'observations

*Orthopédique*

Incidences demandées/effectuées

Pied antérieur gauche (LM, DPPD60°) : Pas d'image indicatrice de pathologie majeure , quelques fossettes synoviales sur le bord distal OSD *grade 0*

Pied antérieur droit (LM, DPPD60°) : Pas d'image indicatrice de pathologie majeure *grade 0*

Boulet antérieur gauche (LM, DP,) : Pas d'image indicatrice de pathologie majeure *grade 0*

Boulet antérieur droit (LM, DP,) : Pas d'image indicatrice de pathologie majeure *grade 0*

Boulet postérieur gauche (LM, DPL,) : Pas d'image indicatrice de pathologie majeure *grade 0*

Boulet postérieur droit (LM, DPL,) : Pas d'image indicatrice de pathologie majeure, petite encoche sagittale P1 *grade 0*

Jarret gauche (LM, DPL,) : Pas d'image indicatrice de pathologie majeure *grade 0*

Jarret droit (LM, DPL, DLPMO, DMPLO) : Pas d'image indicatrice de pathologie majeure *grade 0*

Grasset gauche (LM, PID) : Pas d'image indicatrice de pathologie majeure *grade 0*

Grasset droit (LM, PID) : Pas d'image indicatrice de pathologie majeure *grade 0*

Epineuses dorsales (LM) : Pas d'image indicatrice de pathologie majeure *grade 0*

Gradation et gravité des images radiographiques

*Grade 0* : Image normale ou variante, ne présentant jamais de signes cliniques associés.

*Grade 1* : Image suspecte transitionnelle, intermédiaire entre normale et anormale, anomalies dont les conséquences cliniques sont mal connues.

*Grade 2* : Image anormale d'expression clinique incertaine.

*Grade 3* : Image anormale d'expression clinique probable.

*Grade 4* : Image anormale d'expression clinique certaine.

Classification établie par le Pr Denoix en fonction des données bibliographiques les plus fréquemment rencontrées et admises par de nombreux vétérinaires.


La réception de ce compte rendu vaut pour acceptation des moyens utilisés.

N : Normal, RAS : Rien à Signaler, NE : Non Effectué, ND : Non Demandé,

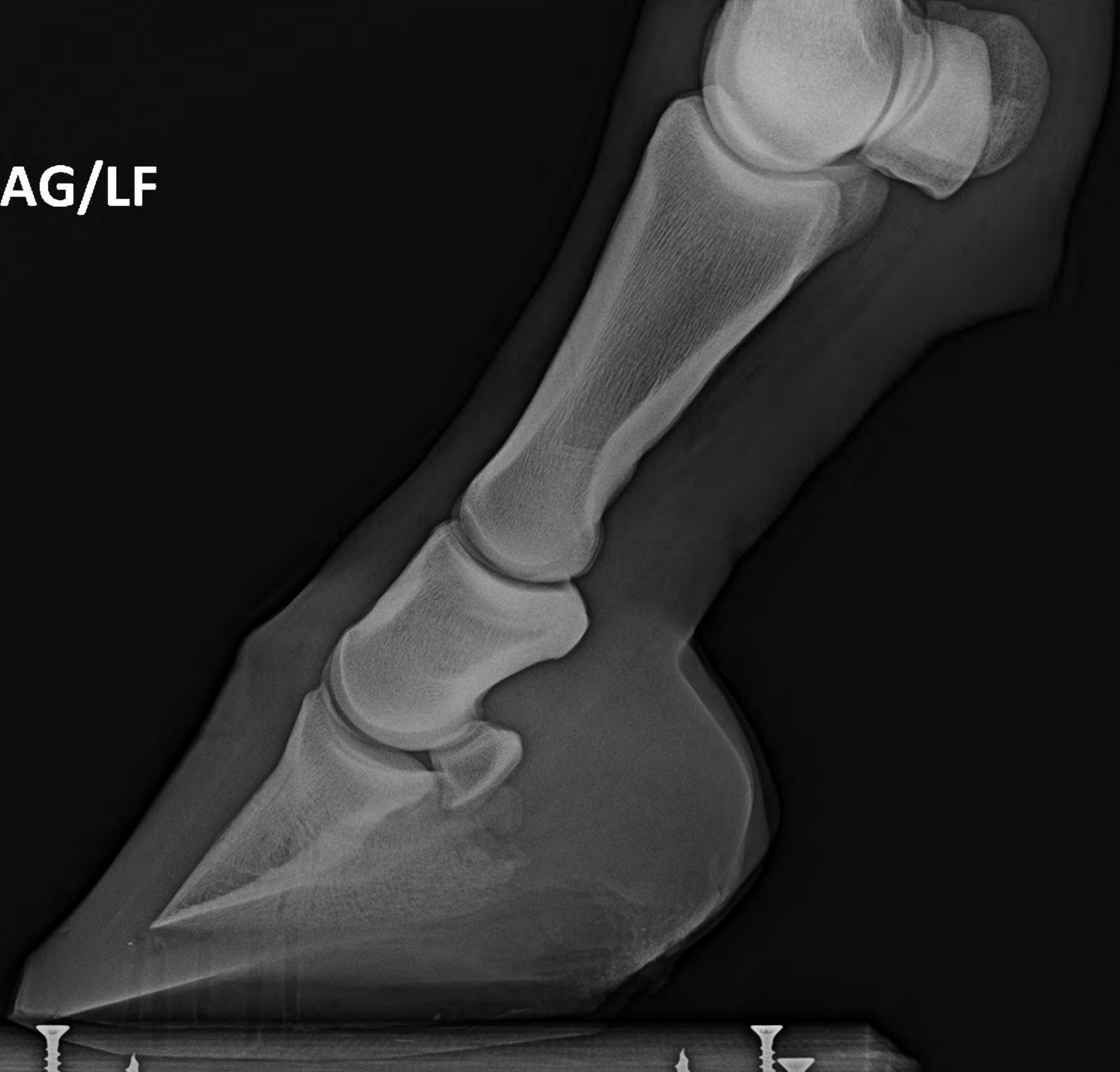
G : Gauche, D : Droite, A : Antérieur, P : Postérieur

---

Sophie LANNIEL  
Docteur vétérinaire  
N° d'ordre : 21309



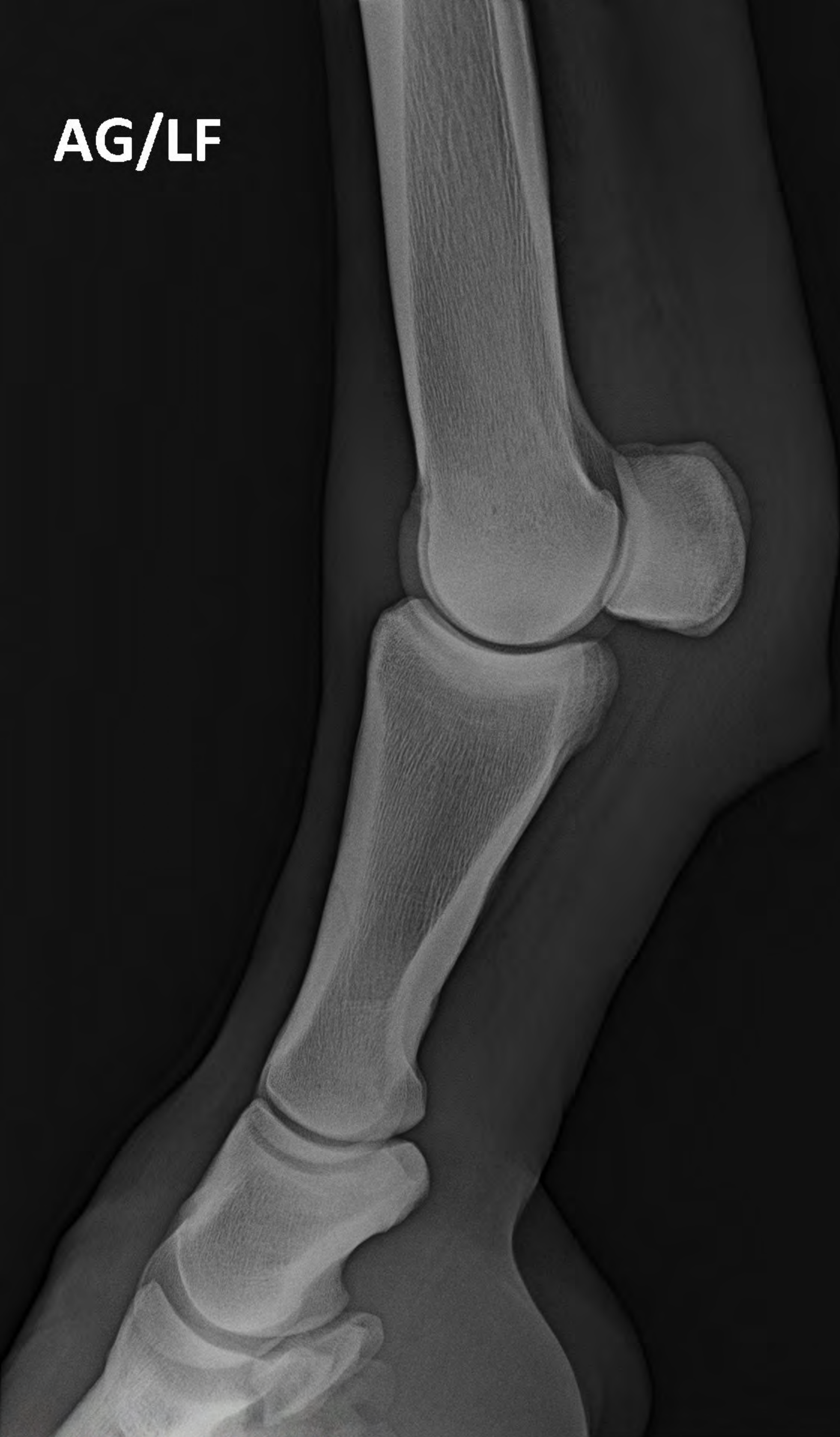**AG/LF**



AD/RF

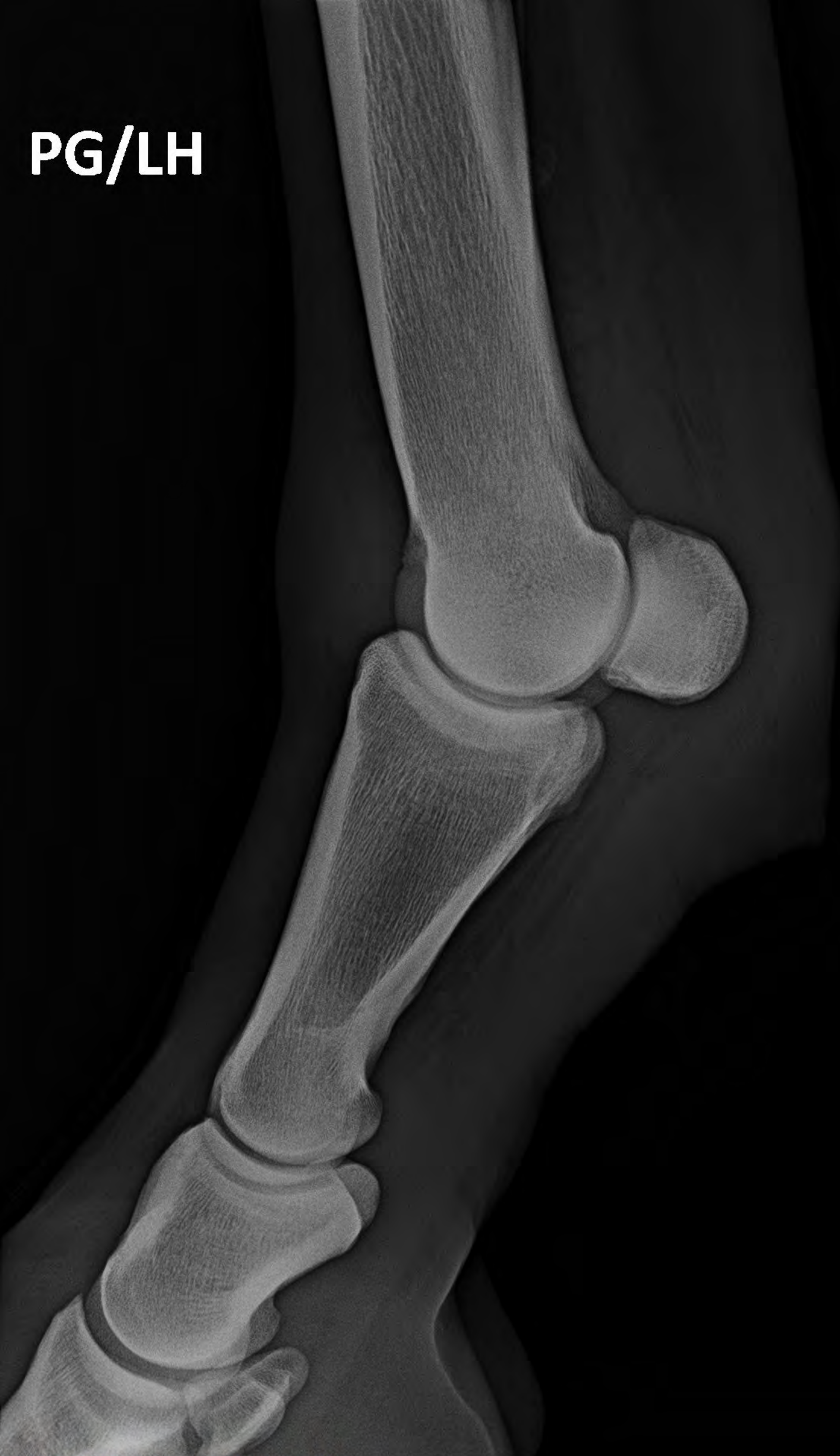**AD/RF**

**AG/LF**

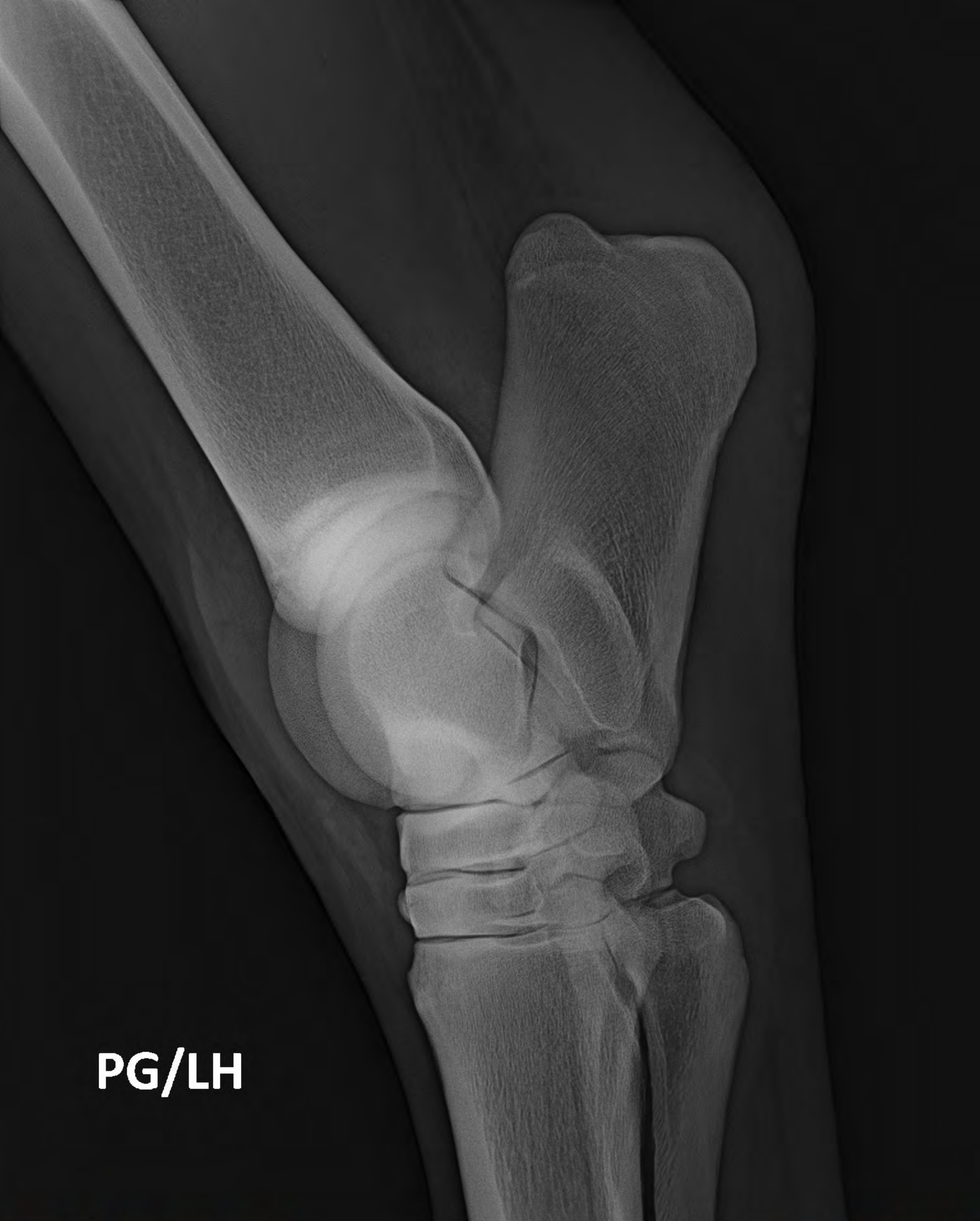

**AG/LF**

PG/LH

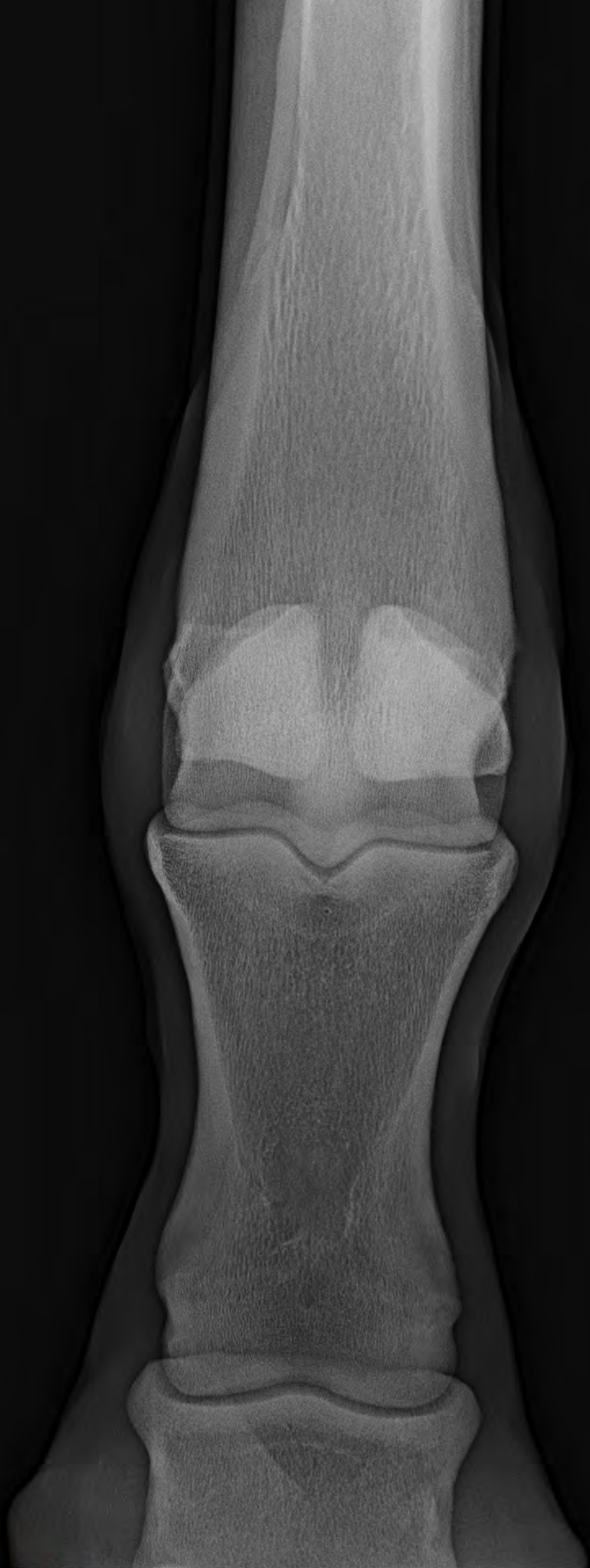


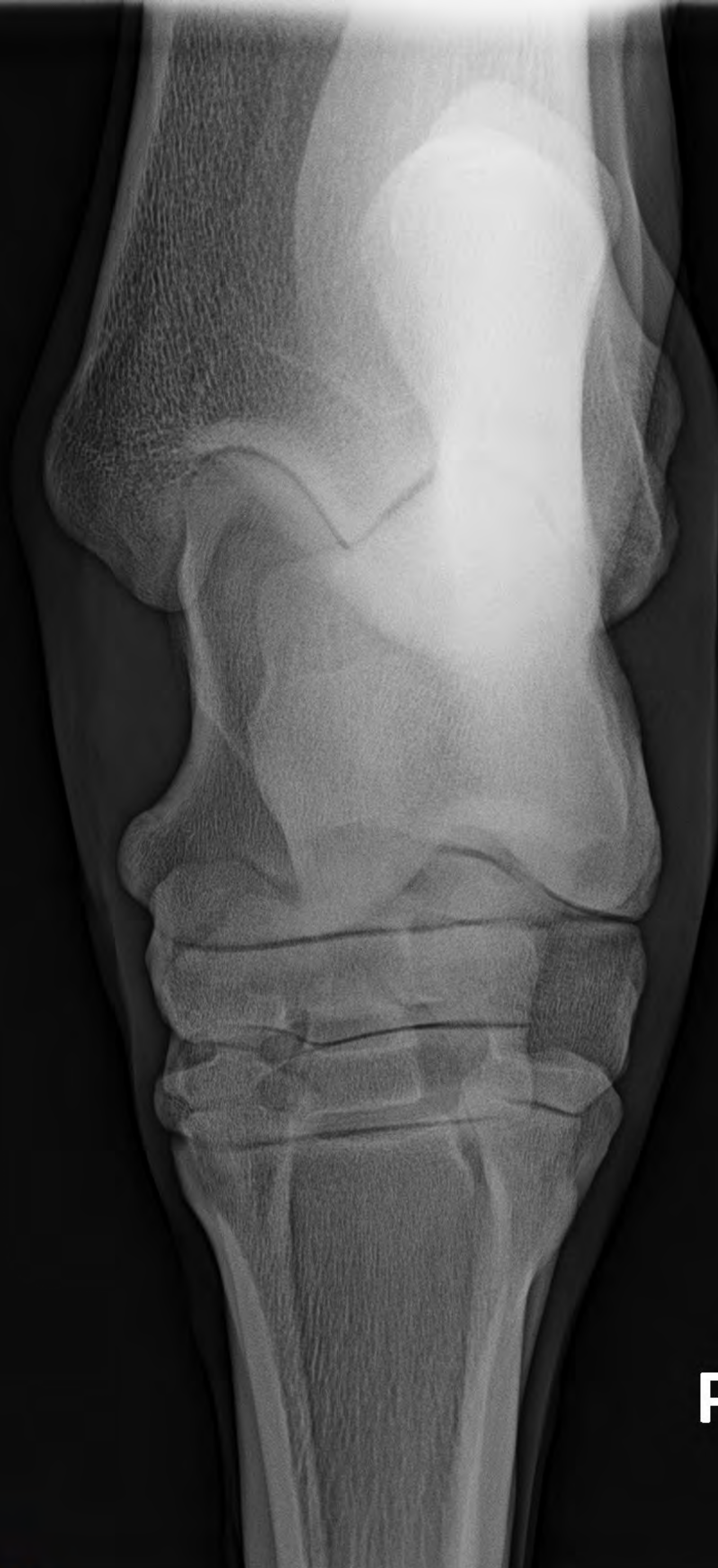


**PG/LH**

PG/LH





**PG/LH**

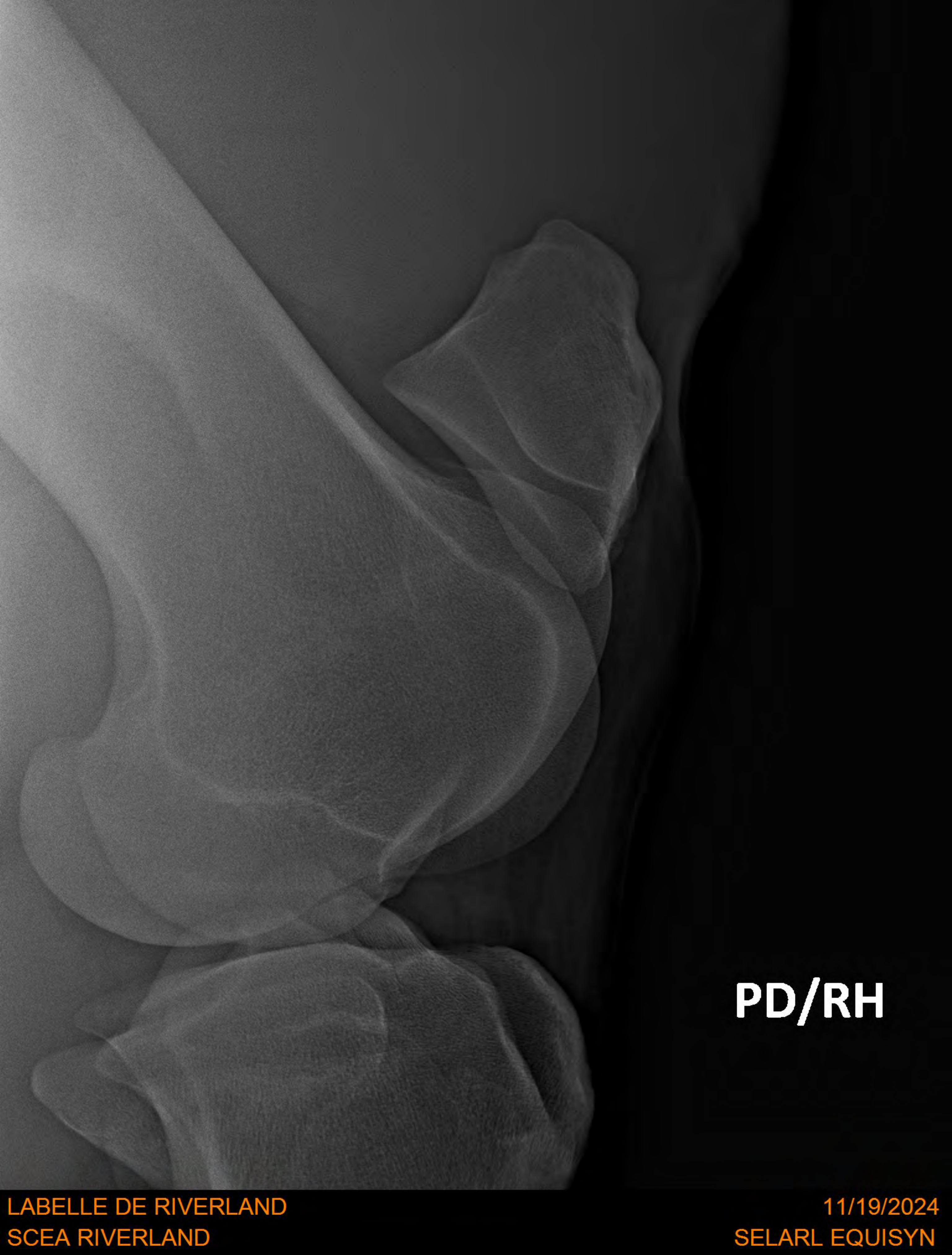

**PG/LH**



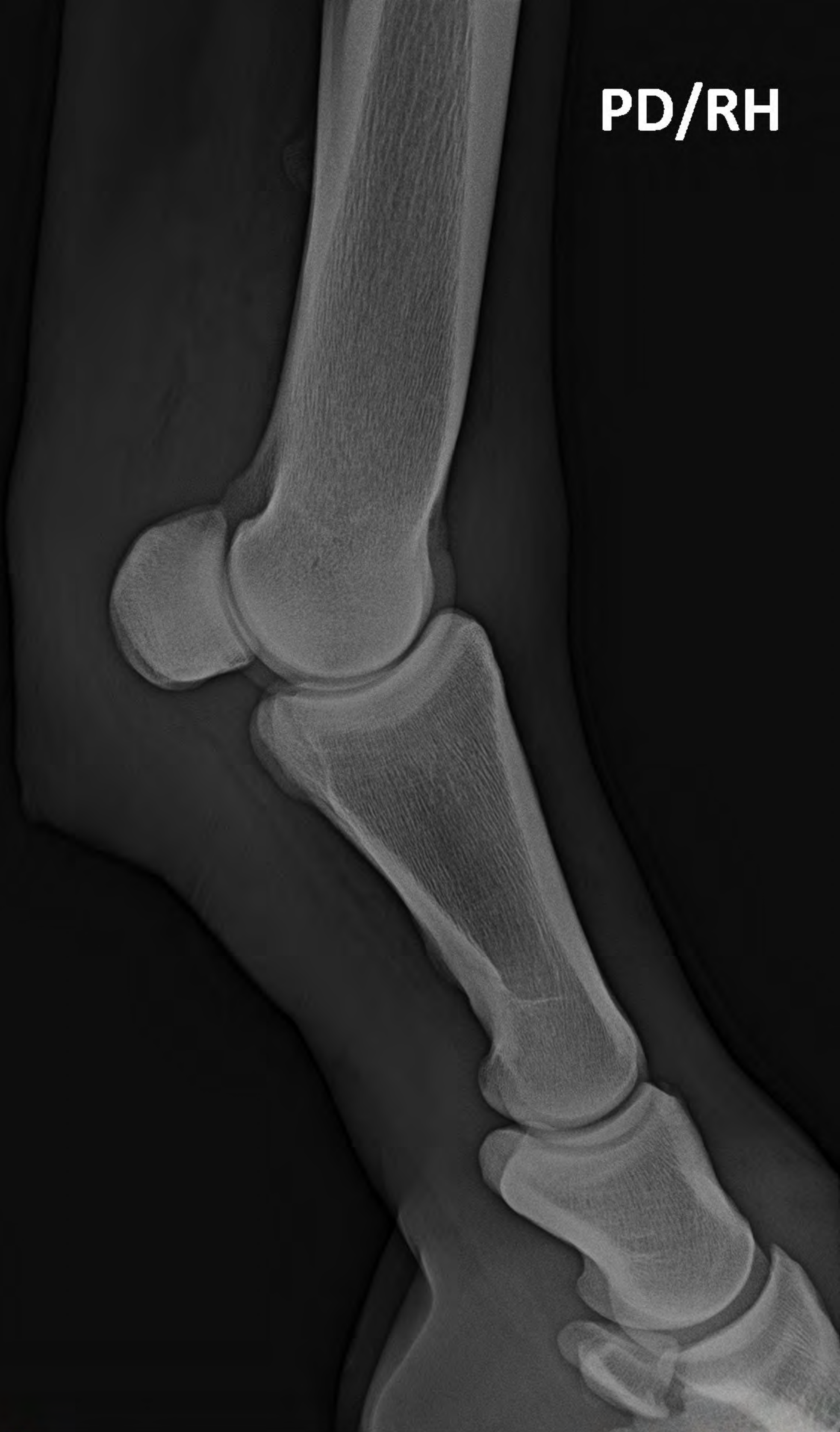**PG/LH**

**PD/RH**

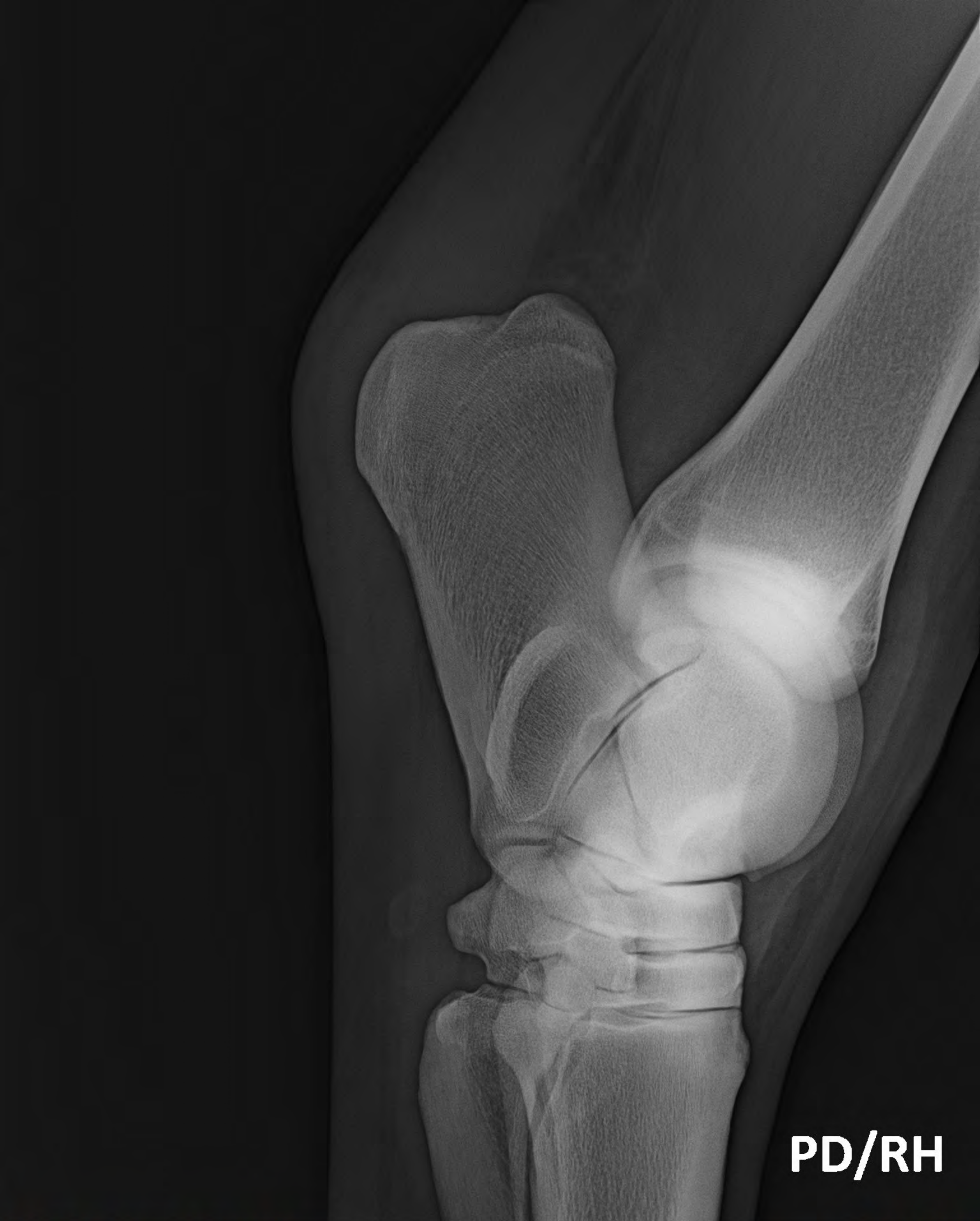

**PD/RH**

PD/RH

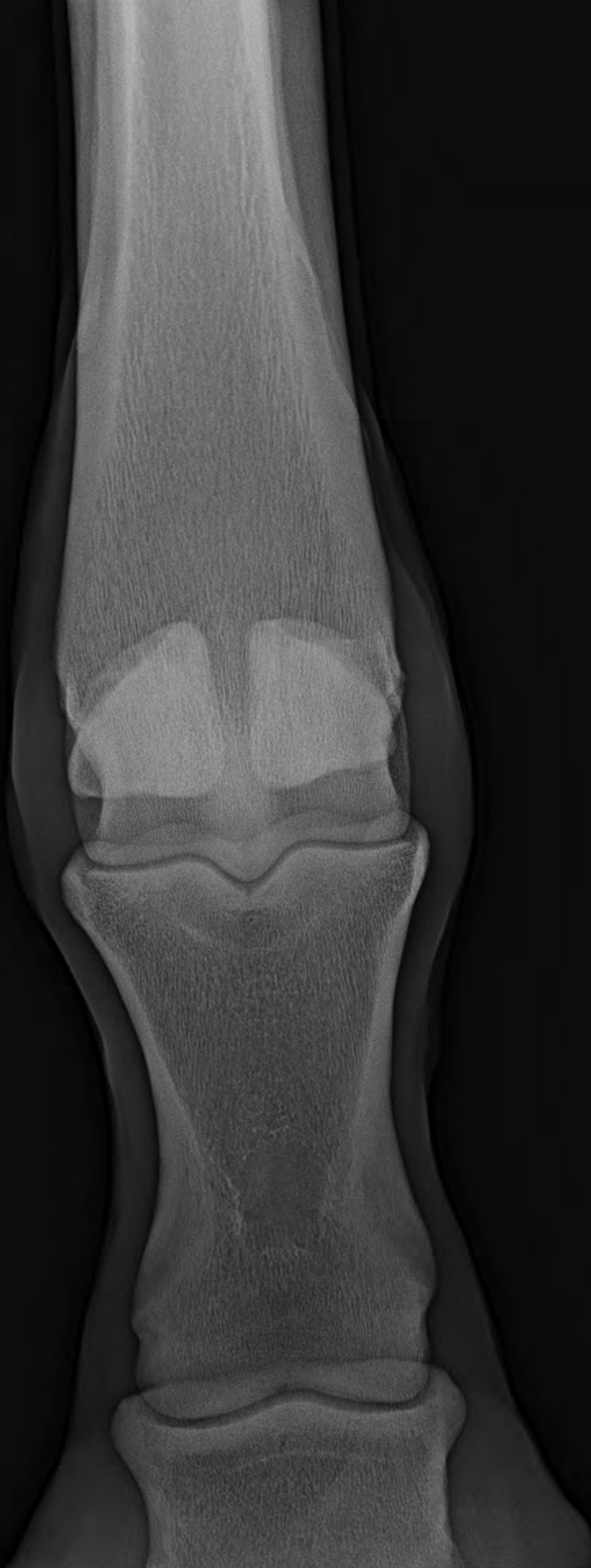


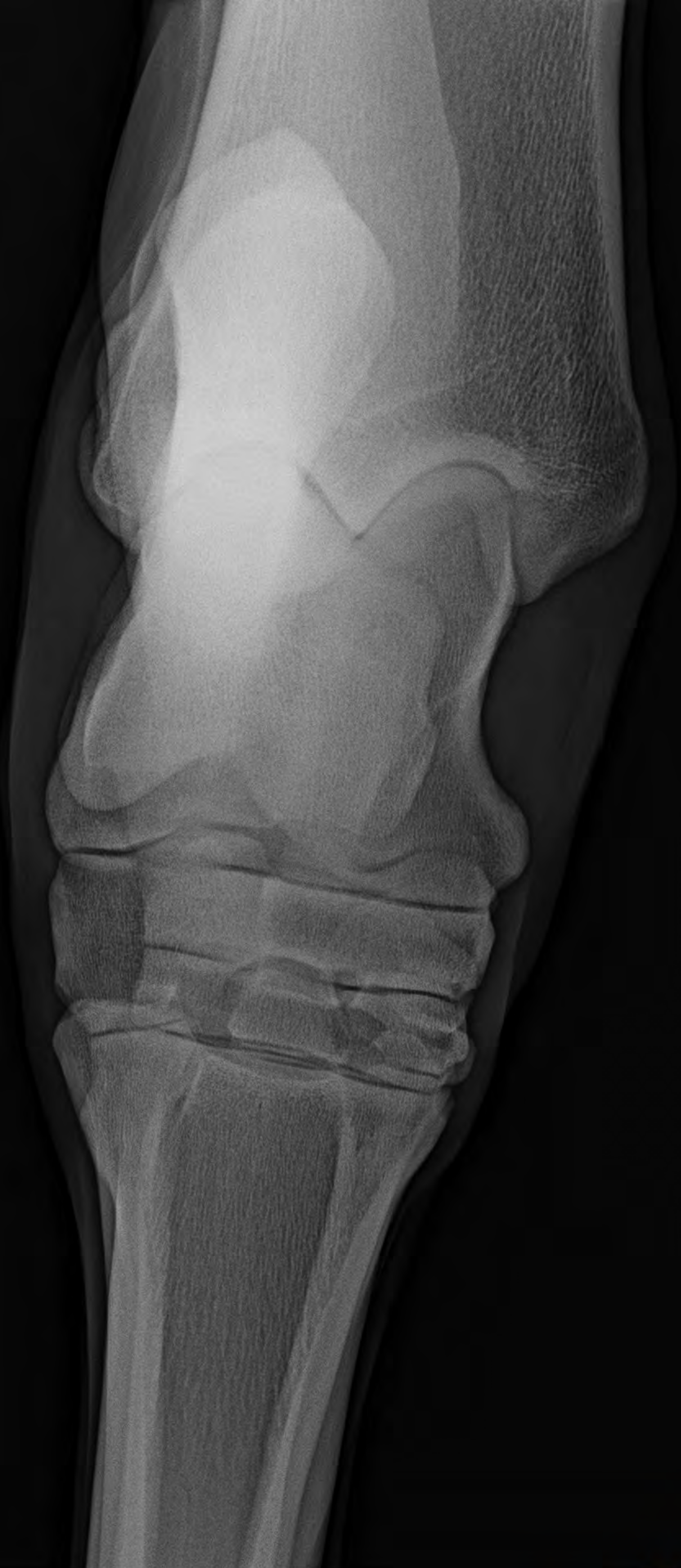


**PD/RH**

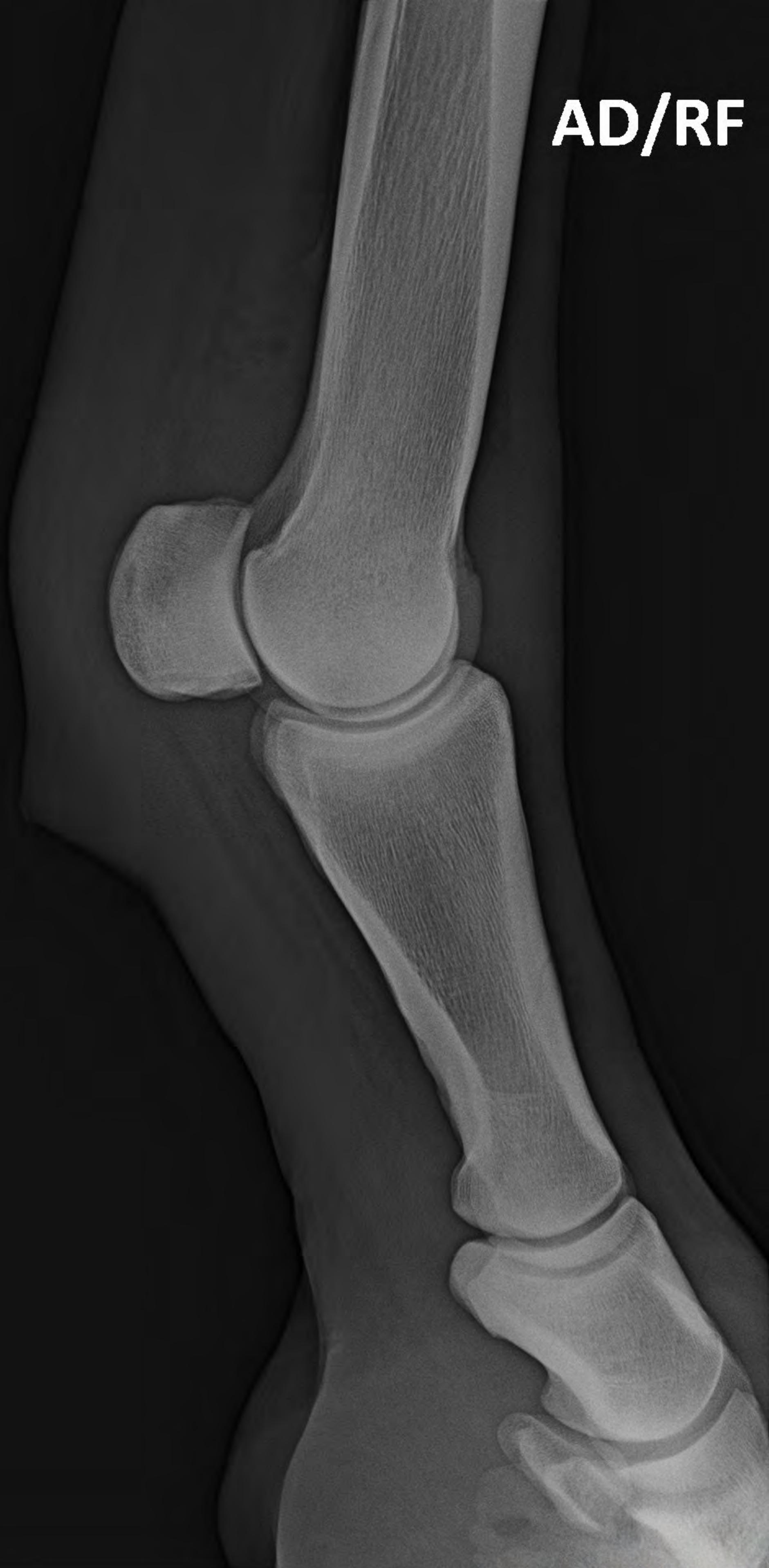**PD/RH**





**PD/RH**

**AD/RF**



**AD/RF**

